Aus dem Zahnärztlichen Institut der Universität Marburg.
Direktor: Prof. Dr. Hans Fliege.

UEBER ZAHNFRAKTUREN,

insbesondere interalveoläre Frakturen bei lebender Pulpa und einen Fall von Pseudarthrosebildung.

INAUGURAL-DISSERTATION
zur Erlangung der Doktorwürde in der
ZAHNHEILKUNDE
der Hohen Medizinischen Fakultät der
PHILIPPS-UNIVERSITÄT
ZU MARBURG

vorgelegt von

Käthe Rückwarth
Zahnärztin aus Reichenbach/Eulengebirge.

Marburg 1935.
Buchdruckerei Hermann Bauer
in Marburg.

Angenommen von der Medizinischen Fakultät Marburg
am 24. 6. 1935.
Referent: Prof. Dr. H. Fliege.
Gedruckt mit Genehmigung der Fakultät.

R. UNIV.
BIBLIOTHEEK
LEIDEN

Werden die Zähne durch mechanische Insulte über ihre Elastizitätsgrenze hinaus beansprucht, dann erleiden sie Kontinuitätstrennungen -Frakturen- analog denen am Knochen.

Frakturen können spontan oder traumatisch zustandekommen. Spontan-Frakturen entstehen gelegentlich der mechanischen Arbeitsleistung der Zähne, beim Kauen, also bei der ihnen von Natur bestimmten Aufgabe. Derartige „Schwachpunktfrakturen" (De Jonge Cohen [1], Ciescynski [2]), deren Lokalisation größtenteils im Gebiet der Molaren liegt, sind als solche erkannt und von Colemann [3], Gottlieb [4], Judt [5], Kaas [6], Koch [7], Majut [8] beschrieben worden.

Frakturen hingegen, die durch Krafteinwirkungen zustandekommen, welche außerhalb des physiologischen Bereiches liegen, nennen wir traumatisch. Diese von außen einwirkende Gewalt kann auch auf indirektem Wege eine Zahnfraktur bewirken (Port [9], Schirmer [10]). Port erklärt den Vorgang so, daß ein Zahn oder mehrere beim Aufschlagen des im Gelenk federnden Unterkiefers ein Hypomochlion bilden, um welches die Bewegung erfolgt. Begünstigend auf dieses Vorkommen wirken unregelmäßige Zahnstellung oder ein Lückengebiß.

Seiner exponierten Stellung wegen ist der Gesichtsschädel beim Fahrsport, vor allem beim Motorsport, besonders gefährdet. So kann es nicht wundernehmen, wenn gerade diese Sportart neben Fußball, Hockey und ähnlichen, eine hohe Zahl von Zahnfrakturen liefert.

Hierzu kommen noch Zahnfrakturen durch Mensurverletzungen wie sie in Universitätsstädten nicht selten beobachtet werden können. (Euler [11], Fliege [12], Paltauf [13], Partsch [14]).

Um Trauma der Zähne beim Sport zu vermeiden, hat Palazzi [15] einen Schutzapparat für Boxer angegeben. Seinem

Beispiel folgend konstruierte Kerpel[16] zum Schutze der Zähne gegen Verletzungen beim Sport aller Art eine, wie es scheint, recht praktische Schiene, die „Defensorschiene".

Bei prognather Zahnstellung sind Frakturen einzelstehender Zähne, die über den Kieferbogen hinausragen, häufiger als bei orthognathen Bißverhältnissen.

Um diese Gefahrenquelle auszuschließen, tritt Mayrhofer[17] für die orthodontische Behandlung der alveolären Prognathie bei Kindern, namentlich wenn sie Sport treiben, ein.

Kommt es durch Schlag, Stoß oder Fall zu Brüchen an den Zähnen, so können damit mehr oder weniger große Verletzungen an den Weichteilen und am Kieferfortsatz verbunden sein - es resultiert, vom allgemeinen medizinischen Standpunkt aus gesehen, eine komplizierte Fraktur.

Während jedoch bei Knochenbrüchen der Verlust des subkutanen Charakters und die durch ihn bedingte Eiterung an den Bruchflächen den allergrößten Einfluß auf die Art der Heilung und die Gefährlichkeit der Affektion ausübt, kommt es bei den Zahnfrakturen hauptsächlich darauf an, ob der Zahn luxiert wurde, oder ob gleichzeitig die Alveole frakturierte. Nicht das Subkutanbleiben der Fraktur, sondern das Unverletztbleiben des die Wurzel umschließenden Knochens tritt in den Vordergrund.

Am Zahn selbst können wir ebenfalls komplizierte und unkomplizierte Frakturen unterscheiden. Die unkomplizierten, die sich auf den die Krone umgebenden Schmelzmantel beziehen, und als Schmelzsprünge (Schwarz[18]) zuerst in die Erscheinung treten, können in den meisten Fällen konservierend behandelt werden.

Nach dem Abschleifen der störenden scharfen Kanten (Fliege[12], Gottlieb[4], Kantorowicz[19],) wird die rauhe Oberfläche mit einer dünnen Schicht Zement bedeckt (Fish[20], Kantorowicz[19]). Christ[21] und Kantorowicz[19] bestreichen das frei-

liegende Dentin mit $AgNO_3$, demgegenüber bevorzugt Fliege [12] den Celluloidüberzug mit Dr. Dorns Zahnlack „Poroklaustra".

Nach einiger Zeit ist dann durch Reizdentinbildung ein genügender Schutz geschaffen worden, sodaß mechanische Beanspruchungen und Temperaturunterschiede keine Schmerzen mehr verursachen.

Erstreckt sich eine Fraktur auch auf die lebenden, zelligen Bestandteile des Zahnes, werden somit Pulpa, Dentin, Zement und Periodontium mitbetroffen, dann entsteht das klinische Bild einer komplizierten Zahnfraktur.

Für die Lage des Bruchspaltes ergeben sich die verschiedensten Möglichkeiten. Gottlieb [4] unterscheidet hiernach:

1. Frakturen der klinischen Krone, bei denen sich die Bruchfläche ganz außerhalb des Epithelansatzes befindet — sie können mit und ohne Freilegung der Pulpa einhergehen.
2. Frakturen der klinischen Wurzel, bei denen sich die Bruchfläche ganz innerhalb des Epithelansatzes befindet.
3. Kombinierte Kronen- u. Wurzelfrakturen, bei denen sich die Bruchfläche teils innerhalb, teils außerhalb des Epithelansatzes befindet. Auch hier kann es unter Umständen zu einer Freilegung der Pulpa kommen.

Mitunter gibt erst das Röntgenbild einen sicheren Aufschluß darüber, ob es sich um eine Längs-, Quer-, Schräg-, glattwandige oder Splitterfraktur handelt. Somit ergeben sich bei einer Zahnfraktur eine Fülle von Möglichkeiten, die für die Prognose und die einzuschlagende Therapie von größter Wichtigkeit sind.

Ist nun durch eine Kronenfraktur das Pulpenkavum freigelegt worden, dann wird nach erfolgter Wurzelbehandlung ein Inlay, eine Richmond- bzw. Vollkrone ein funktionell und kosmetisch günstiges Ergebnis darstellen (Christ [21], Dieck [22], Euler [11], Fergus [23], Fliege [12], Gottlieb [4], Greve [24], Hayter [25], Koch [7], Kronfeld [26], Kuhn [27], Kantorowicz [19], Mayrhofer [17], Port [9], Robiczek [28], Römer [29], Scheff [30], Schirmer [10], Zilz [31].) Hayter [25] verankerte in einem Fall den frakturierten Kronen-

teil des Zahnes mittels eines Stiftes in dem Wurzelkanal und sicherte dadurch dem Ersatz die Farbgleichheit mit den Nachbarzähnen.

Bei Schrägbrüchen, die sich in die Alveole hinein erstrecken, ist nach der Methode von Hauberisser [32], Gottlieb [4] die Möglichkeit einer Ueberkronung gegeben. Christ [21], Essig [33] und Stoppany [34] verweisen in derartigen Fällen auf den orthodontischen Weg, in dem unter Zuhilfenahme der Nachbarzähne in vorsichtiger Regulierungsarbeit die frakturierte Wurzel über das Niveau des Kieferknochens hinausgezogen wird, um auf diese Weise die Adaptierung eines Kronenringes zu ermöglichen.

In jedem Fall wird bei freiliegender Pulpa auch das Alter des Patienten dafür maßgebend sein, ob eine Pulpenexstirpation oder Amputation indiziert ist. (Burgfeld [35], Euler [11], Gottlieb [4], Greve [24], Partsch [14], Port [9], Retel [36], Schön [37]).

Liegt die Frakturlinie bei nichterhaltungsfähiger Pulpa im oberen Drittel der Wurzelspitze, so haben Dieck [22], Feldmann [38], Fliege [12], Hertz [39], Lentz [40], Martens [41], Mayrhofer [17], Port - Euler [83], Partsch [14], Witzel [42], mit Aufklappung der Schleimhaut und Entfernung des Frakturstückes in der Art der Wurzelspitzenresektion gute Erfolge erzielt. Daß sogar Längsfrakturen der Zähne durch Vereinigung der Bruchflächen mittels eines den Zahnhals fest umschließenden Ringes zur Heilung gebracht und durch Ueberkronung gebrauchsfähig gemacht werden konnten, haben Gottlieb [4], Greve [24], Hohl [43], Kantorowicz [19], Martin [44], Miller [45], Scheuer [46] u. a. nachgewiesen.

Wohl wird in vielen Fällen — besonders wenn der Patient infolge heftiger Beschwerden erst Wochen, ja sogar Jahre nach dem Unfall zur Behandlung kommt — dem Zahnarzt keine andere Wahl als die Devitalisation der Zahnpulpa bleiben. Zur Sicherung der Kosmetik und der Kaufunktion werden die üblichen zahnärztlich-technischen Maßnahmen —

z. B. Vollkrone, Stiftzahn und Inlay herangezogen; oft wird in schweren Fällen sogar die Extraktion nötig sein.

Besteht jedoch bei günstiger Lage des Bruchspaltes die Aussicht auf Erhaltung der Pulpa und Ausheilung des Bruches, so sollte auf jeden Fall der Versuch gemacht werden, durch Schienung und Ruhigstellung eine Heilung herbeizuführen, da die lebende Pulpa immer die beste Wurzelfüllung bleibt. In der älteren und neueren Literatur sind Angaben über Wiederherstellung von Zähnen bei Frakturen häufig zu finden. Die Fälle von Restauration pulpentoter Zähne und Heilungsbestrebungen der Pulpa, die über ein gewisses Maß nicht hinausgehen, stellen ein größeres Kontingent dar als positive Heilungsergebnisse. Ein Teil der beschriebenen Heilungen bezieht sich ohne Zweifel auf Verletzungen unentwickelter Zähne innerhalb des Kiefers. Derartige Deformierungen an später durchgebrochenen Zähnen bezeichnen Tomes [47], Eichler [48] und Greve [24] als „Dilaceration". Wedl [49] schlägt den Namen „Knickung" vor, während v. Wunschheim [50], dem sich auch Williger [51] anschließt, „Infraktion" für die geeignete Wortprägung hält.

Unter diese Rubrik fallen eine Reihe von Veröffentlichungen, die als „geheilte Zahnfrakturen" beschrieben worden sind.

Unbedingt sicher dürften diese Diagnosen jedoch nicht sein, da sie zum Teil keine Angaben über die Anamnese enthalten. (Herz [39], v. Wunschheim [50].) Beiträge zu Dilazerationen lieferten u. a. Danis [52], Eichler [48], Fischer [53], Greve [24], Hertz [39], Hesse [54], Hentze [55], Kantorowicz [19], Römer [29], Scheuer [46], Williamson [56], Wedl [49], v. Wunschheim [50]. —

Die Dilacerationen vergleicht Greve [24] mit unkomplizierten Frakturen, von noch in der Verknöcherung befindlichem, jugendlichem Knochen. Werden diese nicht richtig behandelt, so entstehen Mißbildungen. Genau so ist es mit Verletzungen der noch in der Entwicklung begriffenen Zähne. Ein Unter-

schied besteht nur insofern, als die verletzten Zähne wegen ihrer Unzugänglichkeit überhaupt nicht behandelt werden können und deshalb als Abnormitäten zum Vorschein kommen.

Euler-Meyer [57] lassen die Frage offen, ob es sich in allen Fällen um ein akutes Trauma handelt und äußern sich folgendermaßen:

„— — Im Kiefer liegende Hindernisse (Mandibularkanal im Unterkiefer, kortikale Verdichtung des knöchernen Kieferhöhlenbodens plus Luftdruck im Oberkiefer) dürften die Störung im Schlußstadium der Wurzelentwicklung erklären."

Gleichgültig, ob es sich um eine Dilaceration oder eine Fraktur handelt, ist das die Reparation erzeugende Gewebe dasselbe, selbst wenn die Bedingungen für die Heilung einer subkutanen Fraktur wesentlich günstiger liegen.

Im folgenden sollen die Ergebnisse von Selbstheilung frakturierter, bleibender Zähne mit lebender Pulpa erörtert werden:

Die Heilung von Zahnfrakturen stellt eine ebenso interessante wie dankbare Aufgabe dar und hat die Zahnärzte schon früh auf die Histogenese dieses Geschehens hingewiesen.

Die ersten Veröffentlichungen von Baume [58], Blumenbach [59], Busch [60], Ficinus [61], Fricke [62], Haller [63], Hyrtel [64], Owen [65], Sauer [66], Tomes [47], v. Metnitz [67], Miller [45], Valentin [68], Wedl [49], über die Heilungsvorgänge bei Zahnfrakturen liegen vor.

Das in diesen Berichten beschriebene Material enstammt größtenteils Untersuchungen an Tierzähnen. Greve ist der Meinung, daß diese Ergebnisse auf Heilungen von Frakturen menschlicher Zähne nicht ohne weiteres übertragen werden können, wenn er schreibt:

„Hier handelt es sich um völlige Kontinuitätstrennungen eines immerhin verhältnismäßig wenig reparatorische Tätigkeit zeigenden Organes, dort nur um Verletzungen von Zähnen, die eine ganz andere Organisation und Lebensdauer haben."

Immerhin verdanken wir dem Tiermaterial die ersten Befunde über Heilungen von Zahnfrakturen. Owen[65] berichtet 1840 über geheilte Schußfrakturen in Elefantenstoßzähnen:

„Das Ersatzgewebe, erzeugt von den Weichgebilden des Zahnes, von der Pulpa und dem Periodontium, ist eine Art Osteodentin und besteht aus Zahnbein, Globularmasse und Knochengewebe, das einmal die Kittsubstanz, zum andern die schützende Decke für die Pulpa abgibt."

Haller[63] äußert sich über das Zustandekommen der Heilung folgendermaßen:

„Die Reparation geht vom Elfenbein aus, indem es Knochensaft ausscheidet, aus welchem neues Elfenbein abgelagert wird".

Nach der Ansicht von Busch[60] geht der Heilungsprozeß in folgender Weise von statten: „Die feinen, in den Dentinröhrchen enthaltenen Ausläufer der Elfenbeinzähne haben die Fähigkeit, neues Dentin (wenngleich von unregelmäßigerer Bildung) abzulagern und somit den Schußkanal hinter der Kugel wieder zum Verschluß zu bringen".

Hohl[43] veröffentlicht 1870 eine Zusammenstellung bisher erwähnter Fälle von geheilten Zahnfrakturen (Baume[58], Ficinus[61], Fricke[62], Hyrtel[64], Owen[65], Tomes[47], Saunders[69], Sauer[66], Valentin[68], Wedl[49]). Einschließlich zweier von Hohl selbst beobachteter Fälle belief sich ihre Zahl auf 14 und zwar:

3 Hippopotamuszähne,
2 Pferdezähne,
1 Antilopenzahn,
8 menschliche Schneidezähne.

Darunter freilich sind einige, die keine Frakturheilungen, sondern Vernarbungen darstellen.

Hohl bemerkt dazu folgendes:

„Das so seltene Zustandekommen einer Konsolidation hat seinen Grund darin, daß die Fixation infolge Mangels eines Verbandes fehlt. Die Zahl der konstatierten Fälle beweist, daß auch bei ungünstigen Verhältnissen eine feste Vereinigung der Bruchenden eintreten kann."

Der von Hohl eigens beschriebene Fall betraf einen großen Schneidezahn, der infolge eines Traumas in zwei

symmetrische, gegeneinander bewegliche Hälften gespalten wurde. Die starke Schmerzhaftigkeit im Anfang schwand nach einigen Tagen. Es trat eine Verwachsung zwischen den Fragmenten ein, der Zahn wurde wieder fest und funktionierte klaglos. Nur eine bräunlich verfärbte Linie blieb als äußeres Kennzeichen des stattgefundenen Ereignisses stehen, ein Beweis, daß Längsfrakturen ohne jede Unterstützung heilen können. In einem zweiten Falle einer Zahnkronenfraktur beobachtete Hohl[43] dasselbe günstige Ergebnis.

Wedl[49] besprach 1866 in der Sitzung der Gesellschaft der Aerzte in Wien zwei Fälle von Heilung von Zahnfrakturen durch Kallusbildung, bei denen sich deutlich nachweisen ließ, daß in dem einen Fall die Neubildung von der Pulpawurzel, im anderen vom Pulpenkörper ausgegangen war.

Ueber die Art des Ersatzmaterials vertreten Hohl[43], Owen[65], Tomes[47] und Dieck[22] die Ansicht, daß es aus einer Kallusmasse, einer Art Osteodentin, besteht.

Einen Fall von geheilter Zahnfraktur mit makroskopischen und mikroskopischen Abbildungen bringt Hertz[39] (1867); einen Schneidezahn, dessen Krone und Wurzel einen rechten Winkel miteinander bilden. An der Vereinigungsstelle beider läuft ein ziemlich dicker Schmelzwulst.

„Man sieht deutlich, daß die Vereinigung der Bruchenden durch neugebildetes Zahnbein zustande gekommen ist. Nach den jetzigen Anschauungen über die Bildung des Zahnbeines muß auch hier die Zahnpulpa als dasjenige Gebilde angesprochen werden, aus dem sowohl die zur Vereinigung beider Bruchstücke notwendige Zahnbeinsubstanz, als auch der unmittelbar dem Schmelzsaum derselben anliegende Teil hervorgegangen ist. Den Anteil, den das Zement an dem Kallus hat, besteht in der Bildung eines fast ringförmigen Wulstes, der von dem Wurzelzement ausgehend — den neugebildeten Zahnbeinabschnitt umgreift“ (Hertz[39]).

In diesem Fall nimmt Hertz an, daß das Wurzelstück eines benachbarten Zahnes mit der Wurzelspitze des frak-

turierten Incisivus verwachsen ist. Nach Greve[24] ist die Deformität des Zahnes durch eine Dilazeration zu erklären.

Fricke[62] (1861) und Parreidt[70] (1881) geben Fälle von Frakturheilung an jugendlichen Zähnen bekannt. —

Bei den Heilungsbestrebungen der Pulpa kann es in sehr seltenen Fällen — Bedingung ist eine unverletzte Pulpa — zu einer Hypertrophie kommen, sodaß der Eindruck von Granulationsgewebe erweckt wird (Parreidt[70], Bennet[71]). Im Falle Bennet liegt ein mikroskopischer Befund vor. Die Fragmente zeigen an ihrer Bruchfläche kavernösen Charakter und enthalten Blutgefäße in den Vertiefungen und pulpenähnliches Gewebe. Anzeichen von Zementbildung sind deutlich zu erkennen.

Nach der Ansicht von Hopewell-Smith[72] ist die verkalkte Kittsubstanz höchstwahrscheinlich von Zellen des Periodontiums und der Pulpa gemeinsam produziert worden.

Hyrtel[64] (1871) berichtet ebenfalls von einem negativen Heilungserfolg. Eine Zahnhalsfraktur heilte, nachdem der am Zahnfleisch hängende Kronenteil in das Zahnfach gedrückt worden war. Durch die Kompression war eine geringe seitliche Verschiebung und Winkelbiegung des Nerven mit Kompression durch ringförmigen Kallus eingetreten, sodaß der Zahn wegen heftiger Schmerzen extrahiert werden mußte. Das Objekt befindet sich im Breslauer Anatomischen Museum.

Auch im Röntgenatlas von Dieck[22] ist von ausgebliebener Heilung nach interalveolärer Zahnfraktur berichtet. Nachdem eine Erhaltung der Pulpa nicht mehr möglich war, wurde auf konservierendem und chirurgisch-orthodontischem Wege eine Reparation und Konsolidierung des Zahnes ermöglicht.

Hieraus ergibt sich, daß nach den Literaturberichten die Fälle in denen eine Heilung eintrat mit der Zahl derer, bei denen infolge später eintretender Schmerzen Wurzelbehandlung notwendig wurde, bezw. Extraktion eintreten mußte, abwechseln.

Die positiven Ergebnisse kamen zum großen Teil ohne Behandlung zustande. Bei den Frakturen, die in die Hände des Zahnarztes kamen, wurde auf verschiedene Weise für eine Ruhigstellung gesorgt.

In der Sitzung der Zahnärztlichen Gesellschaft zu Leipzig (1903) wurden Ligaturen und Goldbänder für Frontzähne bei Kindern, für Frakturen im Gebiet der Molaren Kopfverbände angelegt.

Hohl[43] erreicht eine Fixation von wurzelfrakturierten Zähnen durch Seidenligaturen, in Achtertouren um den erkrankten und die benachbarten Zähne geschlungen, oder durch Anlegung eines Guttaperchaverbandes, wie man ihn bei Kieferbrüchen anzulegen pflegt. Hohl[43] erwähnt außerdem einen Verband aus hartvulkanisiertem Kautschuk nach Art des „Weberschen“ für Kieferfrakturen. Weiser[73] (189_) verfertigt eine gestanzte Schiene aus Goldblech, auf deren labialer Fläche senkrecht in künstliche Kavitäten der Zähne hineinreichende Platinkrampons angebracht wurden.

Witzel[42] beschreibt einen ähnlichen Apparat: Nach Trepanation des erkrankten und der Nachbarzähne von der Zungenseite her verbindet er sie mit Golddraht, von welchem drei Stifte in die Wurzeln abzweigen und dort verankert werden.

Eine andere Methode, die Witzel mit gutem Erfolg erprobt hat, besteht darin, daß er in die Zahnkrone eine Schraube und nach Wurzelfüllung in den Wurzelkanal eine Mutter einzementiert und die beiden Teile vereinigt. Nach seiner Angabe hat er auf diese Weise einen Heilungserfolg erzielt; der Zahn war nach einem Jahr fest geworden und konnte von dem Patienten ohne Schmerzen zum Sprechen und Kauen gebraucht werden.

Sewill[74] (1902) ist bei einem Fall von Längsfraktur die Wiedervereinigung der „harten Teile“ nicht gelungen. Wahr-

scheinlich entzündete sich infolge der Beweglichkeit der Bruchstücke die Pulpa, wurde fungös und verkalkte schließlich.

Ueber die Heilung eines frakturierten vitalen Zahnes äußern sich Hopewell, Smith [72] (1899) folgendermaßen:

„Wir finden selten eine Verletzung der weichen oder harten Zahngewebe ohne einen mehr oder weniger erfolgreichen Gegenversuch der Pulpa, diesen abzuschwächen. Beinahe jeder Veränderung des Dentins folgt ein Heilprozeß der Pulpa. Heilung durch Wiedervereinigung des Zementes oder Dentins ist natürlich nur möglich, wenn entweder Pulpa oder Periodontium oder beide eine Verletzung erlitten haben, welche die Heilkraft nicht völlig zerstört hat, sondern nur eine leichte oder subakute Form von Entzündung hervorgerufen und auf diese Weise die Zellentätigkeit zur Ausübung ihrer Funktionen angeregt haben."

Dieselbe Ansicht bestätigt Miller [45] (1900), der die Ausheilung von Frakturen an Elefantenzähnen durch Pulpa und Periost eintreten sah.

Interessant ist die Angabe, die v. Metnitz [67] (1897) macht, der ein mikroskopisches Präparat von geheilter Zahnfraktur untersucht hat. v. Metnitz fand eine Neubildung aus Vasodentin, ausgehend von der Pulpa, und aus Osteodentin vom Periost, im Frakturspalt, die den in horizontaler Ebene verschobenen Kronenteil wieder mit der Wurzel vereinigt hatte.

Hentze [55] (1905) nennt die zahnbeinähnliche Masse, die bei Zahnfrakturen an der Vereinigungsstelle der Bruchenden zu sehen ist, nicht sekundäres, sondern „Kallusdentin". . . . „Dadurch werden Verwechslungen unmöglich und außerdem ähnelt es der Substanz, wie sie bei der Kallusbildung vorkommt. Bei der Bildung von Kallusdentin sind Pulpa, Periost und der Inhalt der Dentinkanälchen beteiligt. Die Pulpa wuchert in die Bruchstelle hinein; von den Dentinkanälchen wird eine kalkartige Schicht erzeugt, während das Periodontium die Kittsubstanz liefert.

Nach innen geht dieser Prozeß regelmäßig vonstatten, während er nach außen den Angriffen der Mundflüssigkeit

ausgesetzt ist, wodurch eine mit unregelmäßigen Dentinkanälchen durchsetzte Globularmasse erzeugt wird.“ Hentze[55] versucht stets bei Frakturen an vitalen Zähnen eine Erhaltung der Pulpa zu erreichen, sofern der Patient gesund und nicht älter als dreißig Jahre ist. Bedingung ist stets eine nicht infizierte Pulpa und eine günstige Lage des Bruchspaltes.

Williger[51] (1911) hat Anfänge von Heilungen bei Zahnfrakturen feststellen können. Eine endgültige Heilung und Vereinigung der Bruchenden hatte jedoch in keinem Falle stattgefunden . . . . : „Auf beiden Bildern erkennt man deutlich das Bestreben der Pulpa, sich durch Dentinbildung von der Außenwelt abzuschließen.“

Eichler[48] (1910) faßt seine Beobachtungen folgendermaßen zusammen: „Bei den Heilungsvorgängen beteiligen sich in erster Linie die Kronen- und Wurzelpulpa, deren vitale Energie und reparatorische Fähigkeit bekannt und durch die Befunde an Elefantenzähnen (Busch[60], v. Metnitz[67], Miller[45], Wedl[49]), sowie auch an Menschenzähnen (Gysi[75], Miller[45]) hinlänglich klargelegt worden ist, zum andern (aber in bedeutend geringerem Grade) das Periodontium.

Indessen müssen eine ganze Reihe günstiger Umstände zusammenwirken, um eine Fraktur zur Heilung kommen zu lassen.

So spielt unter anderem die Lage und Art der Fraktur sowie das Alter des Patienten eine wesentliche Rolle.

Kronenfrakturen heilen sehr viel seltener als Wurzelfrakturen, weil bei letzteren die Immobilisierung leichter auszuführen ist als bei ersteren“ (Eichler[48]).

Auch Fischer[53] (1910) vertritt den Standpunkt, daß ein Wiederaufbau von Gewebe im Zahn durch Zement, vom Periost herrührend, und aus Dentin, von der Pulpa gebildet, zustande kommt. Basierend auf den Befunden von Wunschheim[50] und Williger[51], führte Zilz[31] — gestützt auf zahl-

reiche interessante Röntgenaufnahmen — seine Untersuchungen an Zahnfrakturen aus.

In sechs Fällen gelang Zilz, unter Verzicht auf die Vitalität des Zahnes, eine Wiederherstellung der frakturierten Zähne auf künstlichem Wege. In zwei Fällen konnte die Pulpa erhalten bleiben, es kam zur Bildung von „Dentinkallus", der die Bruchstücke wieder vereinigte. Im Fall einer Wurzelfraktur eines Molaren verlief der Heilungsprozeß vollkommen reaktionslos und der Zahn schmerzte nie. Eine Röntgenaufnahme zeigte einen schmalen Schatten an den Bruchstellen, . . . „der möglicherweise auf Dentinkallus schließen ließ." In dem zweiten Falle mußte der Zahn infolge einer heftigen, von ihm ausgehenden Neuralgie fünf Jahre nach dem Trauma entfernt werden. In der Zwischenzeit hatte er vollkommen normal funktioniert.

In seiner Arbeit über Wurzelperforationen und Zahnfrakturen betont Greve[24], daß er noch nie die Heilung einer Zahnfraktur in Natura gesehen habe. Wohl diagnostizierte Greve bei einem Schneidezahn ein Jahr nach erlittenem Trauma eine Fraktur und eine Pulpitis purulenta. Der Zahn hatte in der Zwischenzeit funktioniert ohne Schmerzen zu verursachen. Nach erfolgter Extraktion ergab die Untersuchung, daß die Pulpa noch sehr lange gelebt hatte, daß es aber zu keiner Dentin- und Zementbildung gekommen war. „Wäre die Fraktur" — so folgert Greve[24] — „von vornherein entdeckt worden, so hätte der mitgeteilte Verlauf bei manchem auch den Glauben an eine Heilung erweckt." Der Verfasser kommt zu folgendem Resultat:

„Bei der Behandlung von Zahnfrakturen hängt zunächst alles vom Verhalten der Pulpa ab. Die erste Frage, die man sich vorzulegen hat, ist die, ob die Pulpa erhalten werden kann oder nicht.

Nur in den allerseltensten Fällen wird man den Versuch zur Erhaltung der Pulpa wagen dürfen. Die außerordentlich geringe Wahrscheinlichkeit, daß die Pulpa weder verletzt

noch infiziert worden ist, muß uns stets vor Augen schweben. Nur in dem Fall, daß absolut keine Beschwerden seitens der Pulpa bestehen, und die frakturierten Teile vollkommen in der richtigen Lage sich befinden und gehalten werden können, dürfen Optimisten das Wagnis der Schienung mittels aufzementierter Goldreifen unternehmen."

Das Zustandekommen der Heilung sieht Greve[24] in der Mitwirkung der Pulpa respektive Odontoblasten oder der Wurzelhaut entsprechend der Knochenbildung, dem Zustandekommen der inneren und äußeren Kallusbildung.

In der Jahresversammlung der Breslauer Zahnärztlichen Gesellschaft stellte Partsch[14] einen Studenten vor, der infolge einer Mensurverletzung eine Eckzahnfraktur erhalten hatte.

Die Wurzel war, wie es aus dem Röntgenbild hervorging, frakturiert; die Pulpa jedoch gesund geblieben und die Heilung durch das Gewebe vom Periodontium her eingetreten.

Nach Mayrhofer[17] (1914) „ . . . ist stets ein Röntgenbild anzufertigen, wenn Traumen das Gesicht in der Gegend der Zähne getroffen haben. Es besteht immer die Möglichkeit, daß Brüche der Zahnkrone mit Wurzelbrüchen vergesellschaftet sind."

Mayrhofer rät, den abgebrochenen Zahn zu fixieren und vom Kauakt auszuschließen, um auf diese Weise eine Heilung anzustreben.

Gottlieb[4] berichtet 1922 über einen Fall von Ausheilung einer kompletten Zahnfraktur und kommt zu dem Ergebnis, daß auch weitestgehende Splitterung für die Prognose einer Zahnfraktur ebensowenig von ausschlaggebender Bedeutung ist wie die Nähe einer Infektionsmöglichkeit: „Beim prognostischen Urteil steht der günstige Zustand der Gewebe im Vordergrund, zum Teil sieht man bei ganz unkomplizierten Frakturen Ausbleiben der Heilung". Gottlieb hat im Fall einer komplizierten Fraktur selbst einen Heilungserfolg erzielt.

Jugendliches Alter und Immunität gegen Alveolaratrophie sind die besten prognostischen Merkmale (Port-Euler[83], Gottlieb[4], Greve[24]).

In einer Reihe von Veröffentlichungen befaßt sich Ottolengui[76] mit dem Schicksal frakturierter Zähne. Er stützt sich auf Ergebnisse eigener Beobachtungen und die interessierter Mitarbeiter und tritt der weitverbreiteten Ansicht entgegen, daß ein frakturierter Zahn entfernt werden müßte, weil eine Wiedervereinigung der Bruchstücke unmöglich sei.

Da die Behandlung der einzelnen Fälle in verschiedenen Händen lag, fehlen größtenteils systematische röntgenologische und faradische Kontrollarbeiten. Dagegen konnte eine Anzahl histologischer Präparate angefertigt werden, wovon eines — eine geheilte Zahnfraktur — besonders wertvoll ist:

Der betreffende Zahn kam zwanzig Jahre nach erlittenem Trauma zur Extraktion. Eine Röntgenaufnahme war nicht vorhanden.

Makroskopisch zeigte sich eine leichte Verschiebung der Frakturlinie und eine völlige Vereinigung der Fragmente. „The line of the fracture was clearly defined but the fragments were formly united."

Der mikroskopische Befund ergab .... „complete union of the fragments, the minute space of the fracture completely filled in with dentin from the pulpal aspect and covered over with cementum on the cemental surface."

U. a. beschreibt Ottolengui[76] den Fall eines großen Schneidezahnes, der im apikalen Drittel frakturierte, äußerlich unverändert blieb und störungslos eine erfolgreiche Regulierung des ganzen Gebisses mitmachte.

In einem anderen Falle blieb der Zahn fünfzig Jahre im Munde, und als er schließlich entfernt werden mußte, zeigte es sich, daß er mit dem Alveolarfortsatz knöchern verwachsen war.

Die Behandlung einer Zahnfraktur soll nach Ottolengui in der Weise geschehen, daß das okklusale Fragment langsam aber sicher an seinen Platz gestellt, mit Goldkappen an beiden Nebenzähnen fixiert und so belassen werde. „An dem Heilungsvorgang beteiligen sich die Odontoblasten, denen eine ähnliche Aufgabe zufällt wie den Osteoblasten des Knochens.“ Es kommt zur Bildung von „secondary dentin and secondary or bone-like cementum“.

Nach Ciescynski[2] ist die „Ausheilung einer Querfraktur bei vitaler Pulpa eine Rarität ersten Ranges. Daher sind die Zähne mit Querfrakturen zu extrahieren.“ Ciescynski weist auf die röntgenologische Feststellung von Zahnfrakturen in der Tiefe der Alveole hin, die dann am sichersten ist, wenn sie in der Strahlenrichtung liegen. Eine Fraktur ist leichter zu erkennen, wenn die R. A. einige Tage nach der Verletzung erfolgt, wenn sich die Zahnfragmente etwas von einander entfernt oder gewisse Veränderungen des Alveolarfaches in der Nähe der Fraktur sich eingestellt haben.

Demgegenüber bringt Demisch[77] (1927) die Heilung einer Wurzelfraktur mit lebender Pulpa, obgleich bei einer ersten Prüfung eine Reaktion der Pulpa auf den Induktionsstrom ausblieb und röntgenologisch eine Fraktur festgestellt werden konnte. Nach 1½ Jahren war Heilung eingetreten, der Zahn völlig fest geworden, und die Pulpa reagierte wieder normal.

Euler-Meyer[57] schreiben die Hauptrolle bei einer Frakturheilung der Wurzelhaut zu. „Sie wird natürlich auch bei einer Wurzelfraktur geschädigt, es kommt zu Blutungen, zu Zerreißungen von Faserbündeln, zu zirkumskripten Degenerationen. Aber die Wurzelhaut ist sehr robust und regenerationsfähig; so sind nicht nur sehr rasch die Schäden innerhalb des Periodontiums selbst ausgeglichen, wir sehen auch bald genug die Wurzelhaut mit starker Zellvermehrung auf dem Plan, um abzubauen, was sonst irreparablen Schaden erlitten hat. In die feinsten Bruchspalten schieben sich die

Zellen hinein, erweitern den Spalt hinreichend und füllen ihn dann mit Zement aus, das zugleich die Bruchflächen fest vereinigt".

„ . . . wie weit die Pulpa bei der Regeneration beteiligt ist, hängt ab von dem Zustand, in dem sie sich vor dem Trauma befand und davon, wie weit sie selbst durch das Trauma geschädigt worden ist . . . " „Bei jugendlichen Pulpen kann es in günstigsten Fällen zur Bildung von Ersatzdentin kommen. Bei stärker geschädigten Pulpen ist die Tendenz zur Bildung von irregulärem Dentin viel mangelhafter und die Umwandlung des retikulären Pulpagewebes in ein derbfaseriges Bindegewebe nichts seltenes."

Euler-Meyer beschreiben u. a. den Fall einer interalveolären Fraktur eines oberen Incisivus, bei dem es eine Zeitlang den Anschein hatte, als ob der Zahn wieder fest werden würde; dann aber löste sich die Krone ab. Die histologische Untersuchung ergab, daß eine Art Dentinkallus vorlag, dessen Verbindung mit den Pulpawänden eine außerordentlich innige war. Nach den weiteren Ausführungen von Euler-Meyer sind die Fälle am besten gestellt, bei denen keine Infektion zu dem Trauma hinzugetreten war; im besonderen interalveoläre Frakturen ohne Weichteilverletzung und Substanzverluste bei geringer Dislokation und Splitterung der Bruchstücke. „ . . . Wird in solchen Fällen die Krone längere Zeit aus der Funktion ausgeschaltet, dann ist die Konsolidierung mit Hilfe von Zement eine häufige Erscheinung."

Port-Euler[53] halten beim Verdacht auf eine Wurzelfraktur die Röntgenaufnahme für unerläßlich. „Liegt die Bruchlinie in genügender Entfernung vom Zahnhals und ist der Alveolarfortsatz an der Verletzung nicht beteiligt, braucht man mit der Entfernung des Zahnes nicht zu eilig zu sein." Wichtig ist nur, daß der Zahn vollkommen ruhig gestellt wird und von dem Antagonisten nicht mehr getroffen werden kann. Gestanzte oder gegossene Schienen, die weit genug nach rückwärts gehen, um den Biß genügend zu sperren, sind beliebte Mittel zur Ruhigstellung des Zahnes. Nach

etwa vier Wochen kann im Röntgenbild schon etwas von der beginnenden Konsolidierung zu sehen sein und die Schiene allmählich entbehrlich werden.

Die Hauptarbeit bei der Konsolidierung leistet das Periodontium. Etwas kann wohl auch die Pulpa zur Minderung der Frakturschäden beitragen, durch Bildung eines dem Dentin nahestehenden Kallus, der hauptsächlich zum Verschluß des freigelegten Pulpenkavums dient.

Auch Gottlieb[4] beurteilt die Frakturen prognostisch am günstigsten, bei denen sich die Bruchfläche ganz innerhalb des Epithelansatzes befindet. Er hat in einem Fall von komplizierter Fraktur in nächster Umgebung eines Krankheitsherdes eine Einheilung gesehen und zieht für die Praxis den Schluß, daß auch weitestgehende Splitterung für die Prognose einer Zahnfraktur ebensowenig von ausschlaggebender Bedeutung ist wie die Nähe einer Infektionsgefahr. Stets steht der günstige Zustand der Gewebe im Vordergrund. „Jugendliches Alter und Immunität gegen Alveolaratrophie und Paradentalpyorrhoe sind die besten prognostischen Merkmale."

Bezugnehmend auf die Ergebnisse von Gottlieb[4], Ottolengui[76] u. a. teilt Boulger[78] (1928) seine Befunde von interalveolärer Fraktur an einem vitalen Schneidezahn mit. In diesem Falle lag das Trauma 35 Jahre zurück, und die Patientin benutzte die Zähne während dieser Zeit ohne Beschwerden zu verspüren. Die vergleichende faradische Untersuchung ergab eine völlig normale Reaktion der Pulpen. Die Röntgenaufnahme zeigte eine Fraktur der beiden mittleren Incisivi im apikalen Drittel. Während jedoch beim rechten Schneidezahn das Wurzelbruchstück in beträchtlicher Entfernung vom Kronenteil im Kiefer lag und, wie die histologische Untersuchung ergab, beiderseits an den Bruchflächen Zement angelagert hatte, war es bei dem linken Schneidezahn zu einer Wiedervereinigung der Fragmente durch sekundäres

Zement und Dentin gekommen. Zusammenfassend sagt Boulger:

„The repair is shown in the deposition of cementum on the frakture surfaces and reestablishment of a normal periodontal membrane which permits a normal function. The significance of the presence of a vital pulp leads us to conclude that the injury does not always impair the vitality of the organ in spite of the fact that the odontoblastic layer is very susceptible to any form of trauma."

Kantorowicz [19] (1928/29) stellt bei interalveolären Brüchen die Diagnose durch Palpation des betreffenden Zahnes, wobei zur genaueren Orientierung noch ein Röntgenbild angefertigt werden muß. In Fällen von sehr schräg verlaufenden Brüchen und bei ganz feinen Bruchlinien von geringer oder fehlender Dislokation kann selbst die Röntgenaufnahme als diagnostisches Hilfsmittel versagen. In günstigen Fällen, besonders wenn es sich um jugendliche, vitale Pulpen handelt, muß nach Ansicht von Kantorowicz der Versuch gemacht werden, durch Schienung und Ruhigstellung eine Heilung herbeizuführen. Es kann durch Bildung von Zement und sekundärem Dentin in einigen Fällen zu einer Verwachsung der Bruchstücke kommen. Stets unter einer geringen Voraussetzung der Dislokation der Fragmente: „denn eine Frakturheilung bei interalveolären Brüchen ist relativ selten."

Dieser seltene Fall scheint seine Bestätigung in einer Beobachtung von Römer [20] gefunden zu haben, bis der Zahn zweiundzwanzig Jahre nach erlittenem Trauma auf Grund von Pulpitis gangraenosa entfernt werden mußte. Die histologische Untersuchung ergab, daß die Pulpa beiderseits vom Riß in der Bildung von regulärem, späterhin irregulärem Dentin die Bruchstellen bis auf einen kleinen Spalt vereinigt hatte.

In einem Fall, den Fliege [12] (1929) beschreibt, kam es durch Schienung eines frakturierten, vitalen Schneidezahnes zu einer Vereinigung der Bruchstücke durch „Kallusbildung".

Die Fortschritte der Heilung wurden faradisch kontrolliert und in Röntgenaufnahmen beobachtet. „Die normale Leitfähigkeit der Pulpa trat bereits nach sechsundzwanzig Tagen ein". Nach zweiundeinhalb Jahren ergab die Untersuchung, daß der Zahn vollkommen fest im Kiefer stand und vom Patienten ohne irgendwelche Erscheinung benutzt werden konnte.

„Der Fall zeigt, daß die Zahnpulpa durchaus in der Lage ist, selbst stärkere Traumen zu überstehen und mahnt, bei Wurzelfrakturen, bei denen die Pulpa nicht zugrunde geht, eine Ausheilung der Bruchenden anzustreben."

1933 ist u. a. von Fliege und Möllenhoff[84] aus dem Marburger Institut dieser Fall von klinisch ausgeheilter interalveolärer Zahnfraktur veröffentlicht worden. Seit der ersten Bekanntgabe liegt das Trauma sechsundeinhalb Jahre zurück. Der Zahn ergab klinisch, röntgenologisch und faradisch dasselbe günstige Ergebnis wie vor Jahren. In drei anderen Fällen von interalveolärer Zahnfraktur bei vitaler Pulpa, die unter denselben Untersuchungsmethoden ausgeführt wurden, trat ebenfalls durch Konsolidation eine Heilung ein.

Die günstige Prognose bei Frakturen an jugendlichen Zähnen, die vielfach in der Literatur von authentischer Seite festgestellt wurde, hat im Fall von Durante Avellanal Ciro[79] (1929) wiederum einen Beweis erhalten. Durante Avellanal Ciro teilt die Krankengeschichte eines zwölfjährigen Kindes mit, das durch einen Fall die Wurzeln der mittleren Schneidezähne des Oberkiefers gebrochen hatte. Der Verfasser versuchte durch konservatives Vorgehen und Schienung der Zähne eine Ausheilung zu erzielen; das gelang auch unter Erhaltung der Vitalität der Zähne. Die Bildung des Ersatzmaterials schreibt Verfasser der proliferativen Tätigkeit der Zementoblasten zu.

Ein Fall von geheilter Fraktur eines Schneidezahnes bei einem achtundzwanzigjährigen Patienten erwähnt Cirne Lima[80] (1929): der Zahn verblieb einige Zeit empfindlich auf Druck,

war infolge des Traumas in der Alveole gelockert und von entzündetem Zahnfleisch umgeben; hier — wie im Falle Gottlieb — kam es trotz der ungünstigen Begleitumstände zu einer festen Vereinigung der Frakturstücke und zur normalen Verankerung im Kiefer. Eine Verkürzung des Zahnes, die allmählich eintrat, wurde aus kosmetischen Gründen durch eine Goldfüllung ausgeglichen.

Kronfeld [26] veröffentlicht 1931 einen Fall, bei dem es sich um den ersten Beginn der Heilungsvorgänge bei Zahnfrakturen handelt, also in einem Stadium der Reparation, welches in den erschienenen Arbeiten wohl erwähnt, aber nicht durch Befunde belegt ist. Der Fall betrifft einen mittleren Schneidezahn im Unterkiefer eines an Tb. verstorbenen, achtunddreißigjährigen Mannes.

Es konnte festgestellt werden, daß bei einer Zementfraktur das Bindegewebe in den mit Lymphe gefüllten Frakturspalt hineinwächst, so wie die Zellen einer Bindegewebskultur in das Kulturmedium hineinwachsen. Zunächst erscheinen Fibroblasten, scheiden Bindegewebsfibrillen aus, und auf diese Weise entsteht das Bindegewebe, das später die Ablagerung von Zement besorgt und die Fraktur zur Heilung bringt.

Um die Ansicht von Ciescynski [2], der eine Ausheilung von Querbrüchen an den Zähnen bei lebender Pulpa zu den größten Seltenheiten zählt, zu widerlegen, teilt Schön [37] (1932) einen Fall von ausgeheilter Zahnfraktur mit. Schön sah den Patienten sechs Tage nach erlittenem Trauma. Röntgenologisch wurde die Querfraktur der Wurzel eines Schneidezahnes diagnostiziert. Die Therapie bestand in Ruhigstellung des Zahnes und sorgfältiger Mundpflege. Nach sieben Monaten war eine Konsolidierung des Zahnes eingetreten. Schön weist auf die Notwendigkeit von Röntgenaufnahmen hin und verlangt auch bei entzündlichen Prozessen den Versuch einer Erhaltung der Pulpa und des Zahnes.

Periost und Pulpa besitzen eine erstaunliche Regenerationsfähigkeit, „man muß ihnen“ — nach Thomas[81] — „nur Gelegenheit geben zur Wiedergutmachung des zugefügten Schadens“.

Fälle von Selbstheilung frakturierter Zähne konnte Meyer[82] (1932) bekannt geben. Fünfundzwanzig Jahre nach erlittenem Trauma zeigten drei Frontzähne zwar leichte Lockerungen, konnten aber vollkommen zum Kauen gebraucht werden.

Partsch[11] (1932) vertritt die Ansicht, daß Brüche im Wurzelkanal ohne Splitterung des Zahnes ausheilen können. Das Zahnmark soll Ersatzdentin bilden oder die Wurzelhaut — wie die Beobachtungen von Williger[51] und Euler[11] ergeben — bildet Zement, das den Bruchspalt ausfüllt. „Stets sind Röntgenbilder und exakte Befestigung unbedingt erforderliche Hilfsmittel“.

Zum Schluß möchte ich noch einen Fall von Pseudarthrose bei einem menschlichen Schneidezahn erwähnen, der im Dezember 1929 in der zahnärztlichen Poliklinik in Marburg zur Behandlung kam.

Zur Anamnese ist folgendes mitzuteilen:

Der einundzwanzigjährige Student H. K. suchte die Klinik auf, wegen zunehmender Lockerung seines $\underline{|^1}$. Bei der Inspektion des Gesichtes fiel eine ca 3 cm lange, blasse Narbe an der Oberlippe auf in der Gegend des linken seitlichen Schneidezahnes.

Inspektion der Mundhöhle: gut gepflegtes, kräftiges Gebiß, einige leicht erkrankte Zähne, $\underline{|^1}$ Lockerung 3. Grades nach dem Schema von „Sachs-Neumann“. Leichte Neigung des Zahnes nach palatinal.

Zahnschema:

Fraktur

↓

rechts 8 7 6 5 4 3 2 1 | 1 2 3 4 5 6 7 8 links

8 7 6 5 4 3 2 1 | 1 2 3 4 5 6 7 8

/ /

= leicht erkrankt.

Schleimhäute normal, gut durchblutet, bei $\underline{|1}$ leichte Rötung der Gingiva, Lymphdrüsen : o. B.

Tonsillen : o. B.

Der Student, der anfänglich über die Art der Erkrankung seines $\underline{|1}$ keine näheren Angaben machen konnte, entsann sich beim Hinweis auf die Narbe an der Oberlippe einer Mensurverletzung, die zwei Jahre zurücklag. Ein Schlägerhieb hatte ihm damals die Oberlippe durchschlagen und den Oberkiefer in der Gegend der Schneidezähne getroffen. Anfänglich bestand eine leichte Schmerzhaftigkeit von $\underline{|1}$, die aber bald nachließ, sodaß der Patient den Zahn lange Zeit ohne Beschwerden beim Kauen benutzen konnte.

Erst einige Wochen ehe der Patient sich in Behandlung begab, bemerkte er eine störende Lockerung und Schmerzhaftigkeit des Zahnes, die allmählich stärker wurde und den Studenten in die Poliklinik unseres Institutes führte.

Abb. 1.

rechts $\underline{2\,1\,|\,1\,2}$ links

H. K. — 25 Jahre — Röntgenfilmaufnahme bei anliegendem Film. In halber Wurzelhöhe Querfraktur bei $\underline{|1}$ mit erweitertem Bruchspalt und verwischten Konturlinien an den Bruchflächen.

Die faradische Untersuchung erwies eine normale Leitfähigkeit der Pulpa von $\underline{|1}$ im Vergleich mit den Nachbarzähnen.

Nach dem Röntgenbefund und dem klinischen Bild erschien eine konservierende und technische Behandlung des Zahnes ausgeschlossen, und deshalb wurde mit Einwilligung des Patienten die Extraktion des stark gelockerten und frakturierten $\underline{|1}$ vorgenommen.

Unter Lokalanaesthesie wurde der Zahn mit dem ihn umgebenden Gewebe herausgeschält. Die Wunde verheilte per primam.

a b

Abb. 2.

Röntgenaufnahme des entnommenen Materials.
a: Vorderansicht, b: Seitenansicht.

Abb. 2a und b veranschaulicht deutlich eine Anlagerung von Gewebe entlang dem Wurzelanteil, das sich in den erweiterten Bruchspalt hineinzieht, eine Frakturlinie, die im labialen Anteil glatt, im palatinalen gesplittert ist und eine leichte Kippung der Krone nach palatinal.

Das Präparat wurde nach den üblichen Methoden vorbereitet, geschnitten und gefärbt.

Abb. 4 zeigt den Teil y von Abb. 3 in stärkerer Vergrößerung. Eine feine Linie im Bereich der beiden Frakturstücke zeigt die Grenzen an, bis zu denen eine Dentinresorption stattgefunden hatte, die „Resorptionsbuchten", ehe die Bildung von sekundärem Zement einsetzte.

Abb. 3.
Vergrößerung 7×

Abb. 3 Uebersichtsbild: gefäßreiches Gewebe füllt den Bruchspalt aus. Kronen- und Wurzelpulpa haben neue Hartsubstanzen gebildet.

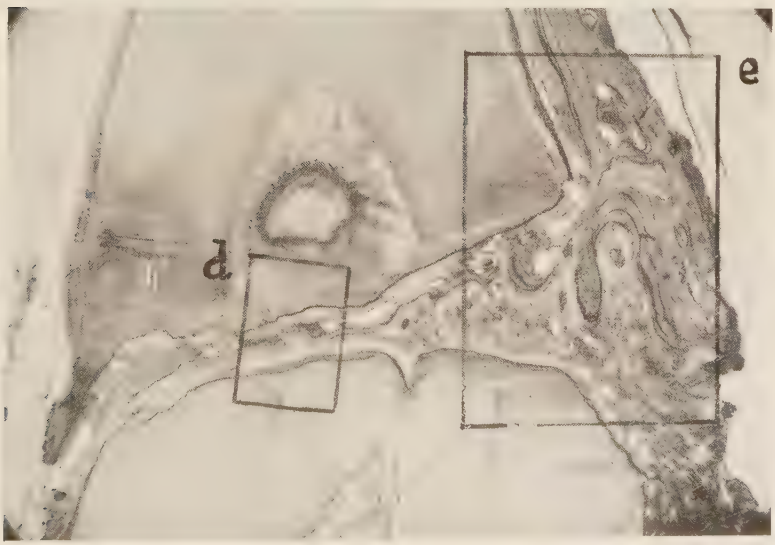

Abb. 4. Vergrößerung 14×.

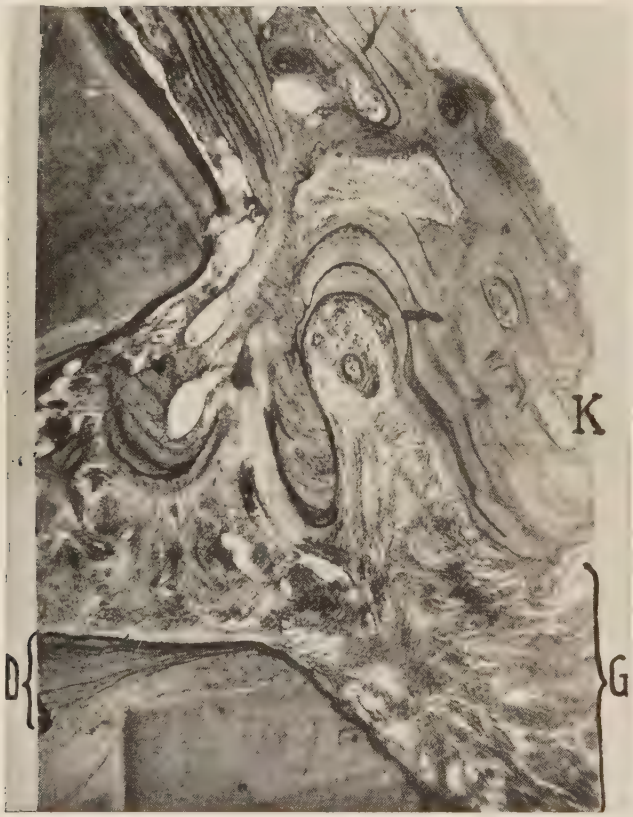

Abb. 5. Vergrößerung. 80×.
Teilansicht e von Abb. 4.

Abb. 5 zeigt in stärkerer Vergrößerung Teil e aus Abb. 4. Gefäßreiches Gewebe G ist in den Bruchspalt hineingewuchert, in das die Lamellen des Knochengewebes bei K hineingreifen. Im Wurzelanteil D deutlich eine lamelläre Schichtung des Zementes auf regulärem Dentin ersichtlich, was wohl auf eine Irritation der Pulpa des frakturierten Zahnes gelegentlich seiner funktionellen Belastung zurückzuführen ist.

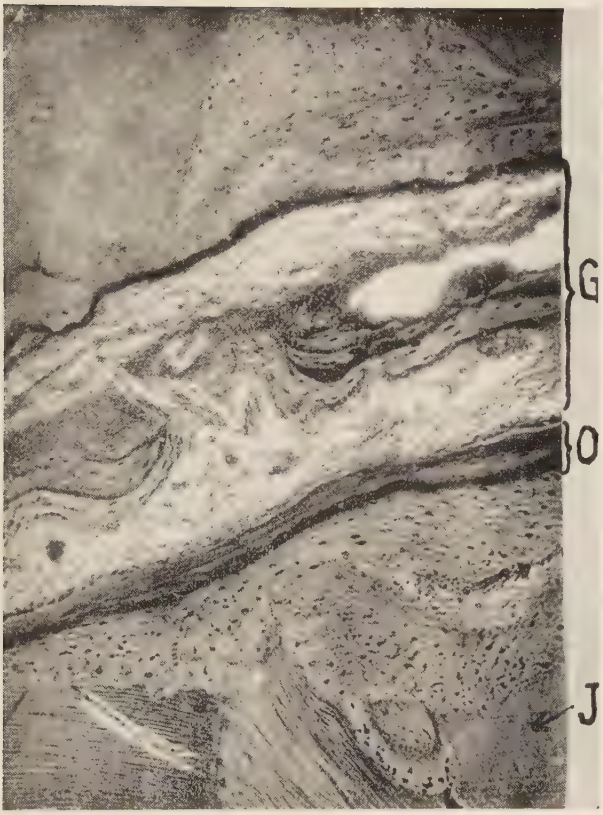

Abb. 6. Vergrößrg. 80×.
Teilansicht d von Abb. 4.

Abb. 6 zeigt den Teilausschnitt d aus Abb. 4 in stärkerer Vergrößerung. Kanalisationsgewebe G füllt den Bruchspalt aus. Darin Einschlüsse von osteoidem Gewebe, in denen die Osteoblasten deutlich zu erkennen sind. Daneben Resorptionslakunen und Verkalkungen. Anschließend bei O die Zone der Odontoblasten, sekundäres Zement in den Resorptionsbuchten O – J und irreguläres Dentin bei J.

Abb. 7 Vergrößrg. 105×.
Teilansicht z von Abb. 3.

Abb. 7 ist eine Vergrößerung von Teil z aus Abb. 3. Die starke Infiltration des Pulpengewebes mit Leukozythen, die pralle Füllung der Gefäße und das starke Hervortreten der Kapillaren lassen auf eine Stauungshyperämie schließen. O zeigt die Odontoblastenzone, in deren Verlauf teilweise Erscheinungen von fettiger Degeneration. Dt_1, Dt_2: Verkalkungen, die vielleicht schon vor dem Trauma im Pulpakanal vorhanden waren. Solch „Dentikel", die nach Port-Euler[83] aus einer Abschnürung von Odontoblastenzellen hervorge-

gangen sein könnten, können auch nach dem Trauma entstanden sein. Die Form der Verkalkungen auf vorliegendem Bild läßt auf ein exzentrisches Wachstum schließen.

Die stark leistungsfähige, geschädigte Pulpa bildete Verkalkungsherde, die zur metabolischen Bildung von Odontoblasten aus jungen Pulpazellen führten und in exzentrischem Wachstum immer neue Schichten auferlegten (Port-Euler[83]).

Bei Dt_1 und Dt_2 in Abb. 7 handelt es sich aus diesem Grunde meiner Ansicht nach um sekundär auf Grund der hochdifferenzierten, leistungsfähigen Pulpazellen entstandene Dentikel.

Wäre in vorliegendem Fall die Fraktur früher in die Hände des Zahnärztlichen Institutes gelangt, dann hätte durch Schienung und Ruhigstellung allem Anschein nach ein dauernd günstiges Heilungsergebnis erzielt werden können. Denn so kam es durch die unvermeidliche, ab und zu auftretende Benutzung des Zahnes zu einer nachteiligen Beeinflussung des Heilungsprozesses – gefäßreiches Gewebe, alveoläre Knochenlamellen schoben sich dazwischen und hinderten die feste Vereinigung der Frakturstücke durch hinreichende Zementapposition.

Soweit ich die Literatur übersehe, veranschaulicht vorliegender Fall zum ersten Mal die Pseudarthrosenbildung bei einem menschlichen Zahn.

Einen ähnlichen Fall, Pseudarthrosenbildung bei der Fraktur eines Hundezahnes, beschreiben Euler-Meyer[57]. Bei diesem histologischen Bilde sieht man deutlich das Fehlen von jeglicher Zementapposition, ein Zeichen, daß hier niemals eine feste Vereinigung der Fragmente stattgefunden hatte.

In dem von mir beschriebenen Fall (H. K.) war die ursprüngliche Konsolidierung des Zahnes durch Zement nach Dentinresorption eingetreten.

Zusammenfassung.

Die Literatur über die Zahnfrakturen, insbesondere interalveoläre Zahnfrakturen wurde zusammengestellt und ein Fall von Pseudarthrosebildung im Anschluß an eine Zahnfraktur beschrieben. Unterschieden wurden Spontan- und traumatische Frakturen, weiter komplizierte und unkomplizierte. Es interessierten besonders die geheilten interalveolären Frakturen bleibender Zähne bei lebender Pulpa.

Die ersten Erfahrungen wurden durch Tierexperimente und an Tierzähnen gesammelt. Die Beschreibungen über den Heilungsverlauf bei menschlichen Zähnen waren zunächst weniger wertvoll, da die Anamnese, der Befund der Pulpa und ein genaues Röntgenbild fehlten.

Über die Heilungsvorgänge bei einer Zahnfraktur herrschten sehr verschiedene Ansichten. Hentze (55) (1905) nannte die zahnbeinähnliche Masse, die sich bei der Wiedervereinigung der Bruchenden bildet, „Kallusdentin“ und nahm an, daß sich an der Bildung dieses Kallusdentins in der Hauptsache die Pulpa beteiligt, während das Periodontium nur die „Kittsubstanz“ liefern soll.

Demgegenüber ist die neuere, von Euler-Meyer vertretene Anschauung zu stellen. Euler-Meyer nehmen an, daß der Heilungsvorgang ausschließlich von der Wurzelhaut ausgeht und daß die Pulpa in gesundem und jugendlichem Zustande höchstens Ersatz- oder Reizdentin bilden kann. Fliege-Möllenhoff sahen in einem Fall auf dem Röntgenbild eine deutliche Neubildung in der Pulpa. Ob es sich in diesem Fall nur um einen Dentikel oder auch um eine Beteiligung der Pulpa an der Wiedervereinigung der Bruchenden

handelte, konnte leider nicht festgestellt werden, da ja eine histologische Untersuchung nicht möglich war.

Herrn Prof. Dr. Fliege bin ich für die Überlassung des Themas, des histologischen Materials und seine Beratungen bei der Abfassung der Arbeit dankbar.

Literatur.

1. De Jonge Cohen, Ph. E.: Ein Fall von fraktura dentis und ihre anatomische Erklärung; D. M. f. Z. XXXVI (1918), H. 12, S. 353—358.
2. Ciescynski: Zahnärztlicher Röntgenatlas. II. Aufl. (1926), S. 339—340.
3. Colemann: Spontane Zahnfraktur. I. Brit. D. Ass. Ref. D. M. f. Z. (1883), S. 299.
4. Gottlieb, B.: Frakturen und Luxationen der Zähne. Scheffs Hdb. (1927), Bd. III, S. 1—16.
5. Judt: Spontane Zahnfraktur. Przeglad dentyst. H. 4. u. 6. Ref. Oe-U. V. f. Z. XVIII (1902), S. 416.
6. Kaas: Spontane Querfraktur eines Backzahnes. Oe-U. V. XIV, H. 4, S. 465 (1903).
7. Koch: Die Wiedervereinigung frakturierter Zähne. Missour. D. J. Nr. II. Ref. D. V. f. Z. XI (1871), H. 3, S. 237.
8. Majut: Interalveoläre Spontanfraktur eines Zahnes. Z. R. XXXIV (1925), S. 378.
9. Port: Zahnfrakturen durch indirekte Gewalt. D. M. f. Z. H. 6, S. 265 (1898) XXXVIII. D. Z. W. (1900), Nr. 118, S. 1315—1316.
10. Schirmer: Zahnfraktur durch Fall auf den Rücken. Schw. V. f. Z. XI (1901), H. 3, S. 218 (V. B.)
11. Euler: Zahnfrakturen. D. Z. W. XII (1909), S. 634 (V. B.).
12. Fliege: Ueber Zahnfrakturen, insbesondere eine Wurzelfraktur bei lebender Pulpa. D. M. f. Z. XXXXVII (1929), S. 507.
13. Paltauf, A.: Der Zahn in forensischer Beziehung. Scheffs Hdb. (1927), Bd. 3, S. 592 ff.
14. Partsch: Klinische Demonstrationen (Mensur). D. Z. W. XVI (1913), Nr. 40, S. 735 (V. B.).
15. Palazzi: Kraniofaziale Traumen bei Boxern und Kieferschutzapparat. Z. Stom. XXXIV (1925), S. 873.
16. Kerpel: Die Verhütung der Kiefer- und Zahnfrakturen bei Sportverletzungen durch die Defensorschiene. Z. Stomat. (1928) XXXVII, S. 3 ff.

17. Mayrhofer: Sportverletzungen an den Zähnen. Ergebn. d. ges. Zahnheilk. (1914) IV, Nr. 1, S. 6—9. Ref. Oe-U. V. f. Z. XXX (1914), Nr. 2, S. 255. Z. R. XXII (1914), Nr. 21, S. 213.

18. Schwarz: Untersuchung über die Verbreitung, Ursache und Bedeutung der Schmelzsprünge beim Menschen und einigen Säugetieren. D. M. f. Z. XXXVIII (1920), H. III, S. 97—142.

19. Kantorowicz: Klin. Zahnhlk. 3. Aufl. (1928) und Handwörterbuch d. ges. Zahnheilk. Bd. I, S. 741—744.

20. Fish, E. W.: The clinical application of some recent research work on the dentine. Dent. Surgeon XXVII (1930), Nr. 1333, S. 277.

21. Christ: Defekte an Zähnen oder Verlust derselben durch Trauma im jugendlichen Alter. D. Z. W. IX (1906), Nr. 5, S. 77—80.

22. Dieck: Verkalkung der Pulpa, welche durch Zahnfraktur freigelegt war. Einheilung eines Dentinsplitters. V. D. Odont. Ges. IV, S. 216 (1893).

23. Fergus: A somewhat unusual restoration of a fractured incisior tooth. The Glasgow Journal of Medical Science (1892). March p. 185. Ref. Oe-U. V. f. Z. (1893) XIV, H. 2.

24. Greve, H. Ch.: Die Wurzelperforation und die Zahnfrakturen. D. Z. i. V., N. 25. Bespr. Z. R. XXI (1912), Nr. 44, S. 1732. Oe-U. Z. F. Stom. X (1912), Nr. 8, S. 267. D. Z. V. (1912), Nr. 32, S. 620. Oe-U. V. f. Z. XXVIII (1912), Nr. 4, S. 450. D. Z. Z. (1912), Nr. 31, S. 404 und Nr. 51, S. 20.

25. Hayter: Zahnfraktur Pacif. Med. Gaz. Ref. Korr. f. Z. XXVII (1898), S. 285.

26. Kronfeld: Beitrag zur Kenntnis der Heilungsvorgänge nach Zahnfraktur. Z. Stom. XXIX (1931), H. 4, S. 418.

27. Kuhn: Die Korrektion von Schneidezahnfrakturen mittels orthodontischer Maßnahmen. Schw. M. f. Z. XXX (1920), S. 170—78.

28. Robiczek: Ueber das Ansetzen von Ecken an abgebrochenen Schneidezähnen. Oe-U. V. f. Z. XV (1899), H. 1, S. 150. (V. B.).

29. Römer, O.: Die Pathologie der Zähne. Hdbch. der spez. patholog. Anatomie und Histologie. Ed. bei F. Henke u. O. Lubarsch (1928), B. IV, Teil 2, S. 188—89.

30. Scheff, jun.: Querbruch eines linken, großen Schneidezahnes und Befestigung des frakturierten Stückes am zurückgebliebenen Stumpf. Oe-U. V. f. Z. (1889), H. 3, S. 173.
31. Zilz:: Zur Diagnose und Therapie der Zahnwurzelbrüche. Oe-U. V. f. Z. XXVIII (1912), S. 300.
32. Hauberisser: Ueber eine chirurgisch-technische Methode zur Wiederherstellung tieffrakturierter Zahnkronen. V. f. Zahnhlkde. (1923), S. 516.
33. Essig: Zur Behandlung frakturierter Zähne durch Verlängerung. D. Kosm. Nr. VIII (1893).
34. Stoppany: Fraktur des rechten oberen Schneidezahnes durch Wurf mit einem Schneeball. Schw. V. f. Z. (1898), H. 3, S. 234. (V. B.).
35. Burgfeld: Welche Maßnahmen sind zu treffen, wenn im Kindesalter bleibende Schneidezähne abgebrochen werden? D. Z. W. XVII (1914), Nr. 22, S. 427. (V. B.).
36. Retel: Ueber die Ausheilung der freigelegten Pulpa. D. Z. i. V. (1922), Nr. 25. D. M. f. Z. XL (1922), Nr. 55.
37. Schön: Erhaltung der Pulpa bei querer Wurzelfraktur eines Schneidezahnes. Z. R. XXXXI (1932) Nr. 20.
38. Feldmann: Traumatic fracture of a maxillary central incisior. A cas report. Dent Dep. Lincoln Hosp. New York. Dent. Digest. (1930) XXXVI, S. 562—563.
39. Hertz: Ein Fall von geheilter Zahnfraktur mit nachfolgender abnormer Schmelzbildung. Virch. A. Bd. 38, H. 4, S. 489—497 (1867).
40. Lentz: Erhaltung eines frakturierten Zahnes bei einem 8jährigen Kinde. Z. R. XXXXI (1932), H. 35.
41. Martens: Erhaltung eines frakturierten Zahnes bei einem 8jährigen Kinde. Z. R. XXXXI (1932), H. 35.
42. Witzel: Eine Zahnfraktur und ihre Behandlung. D. M. f. Z. (1914), Nr. 4, S. 306—308. Ref. Z. R. XXXII (1914), Nr. 25, S. 293.
43. Hohl: Ueber Zahnfrakturen. D. V. f. Z. X (1870), Nr. 3, S. 181—192.
44. Martin: Längsbruch der Wurzel eines ersten Molaren. Oe-U. V. f. Z. (1894), Heft 1, S. 1.
45. Miller: Ueber die Selbstheilung der Pulpa. D. M. f. Z. (1903), H. 1, S. 445.
46. Scheuer, A.: Längsfraktur eines oberen Schneidezahnes. W. Z. M. (1900), H. 3, S. 95. Ref. Corr. f. Z. (1900), S. 205. D. M. f. Z. (1900), H. 8, S. 381.

47. Tomes: System d. Zahnhlk. Deutsch von zur Nedden (1861), S. 225, 495, 498. Ueber Frakturen und Luxationen oder über die mechanischen Verletzungen der Zähne. D. Zahnarzt II (1847), Nr. 2, S. 46—75.
48. Eichler: Frakturen und Luxationen. Scheffs Hdb. d. Zahnhlkd. 3. Aufl. (1910).
49. Wedl: Ueber den Heilungsvorgang beim Bruch eines Zahnes. Z. d. Ges. W. Ae. XXII (1866), Bd. 6, S. 442 bis 443.
50. v. Wunschheim: Frakturen, Infraktionen und Knickungen. Oe.-U. V. (1904), Heft 1, S. 45—102.
51. Williger: Zähne und Trauma. D. Zahnhlk. i. V., H. 16 (1911).
52. Danis: Defekte an Zähnen oder Verlust derselben durch Trauma im jugendlichen Alter. D. Z. W. (1906), Nr. 5, S. 77—80.
53. Fischer, G.: Die Pathologie der Zahnpulpa im Lichte experimenteller Forschungen. D. M. f. Z. (1910), Nr. 11, S. 785—808 und Nr. 12, S. 874—897: Ref. Oe. Z. f. Stom. (1910), Nr. 8, S. 244 (V. B.) (1911), Nr. 4, S. 119.
54. Hesse, G.: Ueber persistierende Milchzähne bei unterzähligem Gebiß, zugleich ein Beitrag zur Frage, ob die Pulpa Zement bildet. D. M. f. Z. (1921), H. 6, S. 161.
55. Hentze: Kallusdentin. Odont. Bl. VII (1905), Nr. 13.
56. Williamson: Ein interessanter Fall von Zahnfraktur. I. Brit. D. Ass. (1888), S. 123. Ref. D. M. f. Z. (1889), H. 4, S. 160.
57. Euler-Meyer: Pathohistologie der Zähne (1927), S. 68—78.
58. Baume: Lehrbuch der Zahnheilkunde (1877).
59. Blumenbach: Vergleichende Anatomie. 3. Aufl. (1804) u. Fraktur eines Hauers bei einem wilden Eber. Z. f. Tiermed. und vergl. Path. VII (1885), S. 42—45.
60. Busch: Ueber Verletzungen, Abscesse u. Dentikel am Stoßzahn des Elefanten. V. d. D. Od. G. Bd. 1, S. 42. Ref. Kor. f. Z. (1899), S. 164. D. M. f. Z. (1890), Nr. 2, S. 62 (V. B.).
61. Ficinus: Ueber das Ausfallen der Zähne und das Wesen der Zahnkaries in Walter u. Ammons Journ. (1846), Nr. 14.
62. Fricke: Bruch eines mittleren Schneidezahnes. D. V. f. Z. (1861), Bd. I, S. 226.
63. Haller: Elementa physiologiae, pars sec. S. 51 (1767).
64. Hyrtel: Handb. d. Top. Anatomie (1882), 7. Aufl., Bd. 1, S. 430.

65. Owen: Odontographie (1840), S. 569.
66. Sauer: Berl. Klin. Woch. (1867), 17. Juni Nr. 24.
67. v. Metnitz: Dentinneubildung mit Demonstrationen der mikroskopischen Präparate. Oe. U. V. f. Z. (1897), H. 4, S. 496 (V. B.).
68. Valentin: Handwörterbuch der Physiologie, Bd. I, S. 731.
69. Saunders: Zit. bei Hohl 43.
70. Parreidt: Akute Hyperplasie der Pulpa eines frakturierten Milchzahnes. D. V. f. Z. (1881), H. 2, S. 163.
71. Bennet-Storer: Geheilte Zahnfraktur. Korr. f. Z. (1896), S. 275. Trans. Od. Soc. XXVIII (1896), S. 181.
72. Hopewell, Smith: Heilprozesse in der Zahnpulpa. I. Brit. D. Ass. Ref. Korr. f. Z. (1899), S. 248.
73. Weiser, R.: Replantationen eines luxierten Zahnes und Verwendung eines neuartigen Fixationsapparates. Oe.-U. V. f. Z. (1892), S. 347.
74. Sewill, S.: A case of cellulitis and necrosis following fracture of a canine tooth. Trans. Od. Soc. Gr.-Brit. May (1902). Ref. D. M. f. Z. (1907), S. 163.
75. Gysi: Ein Fall von Selbsthilfe einer erkrankten Pulpa. Schw. V. f. Z. (1900), Okt. S. 254.
76. Ottolengui: A Consideration of the possible Results of the Fractures of the Root of a Tooth which contains a living Pulp. Dent. Items. XXL 48, Nr. 10 (1926) und 49, Nr. 2 (1927).
— The practical Application of the Knowledge gained by the Study of the possible Results of the Fracture of the Rest of the Tooth which contains a living Pulp. Dent. Items. (1930), Nr. 12.
77. Demisch, A.: Wurzelfrakturen an Zähnen mit lebender Pulpa. Schw. V. f. Z. XXXVI (1927), Heft 6, S. 389 bis 403.
78. Boulger: Histologic Studies of a Specim of fractured Roots. I. Amer. dent. Assoc. XV, S. 1778 (1928).
79. Durante, Avellanal Ciro: Völlige Festigung im Kiefer und Konsolidierung der Wurzeln zweier in der Mitte frakturierter Zähne. Rev. Odont. (1928) IV, S. 208—212).
80. Cirne Lima: (Porto Alegro) Consequencias remotas de um traumatismo. Brasil. odontol. VI. (1929), Nr. 4, S. 85.
81. Thomas: Restoration of fractured Roots. Dent. Cosm. (1911), S. 569. (V. B.).

82. Meyer: Zahnfrakturen, ein kasuistischer Beitrag. Z. R. XXXXI (1932), Nr. 30.

83. Port-Euler: Lehrbuch der Zahnheilkunde, 4. Aufl. (1929), S. 200—204.

84. Fliege und Moellenhoff: Ueber die Ausheilung interalveolärer Zahnfrakturen bei lebender Pulpa. Dtsch. Zahnärztl. Wschr. XXXVI, Nr. 20, S. 479 (1933).

Lebenslauf.

Ich, Käthe, Erika, Margot Rückwarth, bin das zweite Kind des Polizeioberinspektors Carl Rückwarth und seiner Ehefrau Margarethe geb. Hess und wurde am 11. Februar 1908 in Gnesen (Posen) geboren. Nach zweijährigem Besuch der ev. Volksschule in Reichenbach (Eulengebirge) trat ich Ostern 1916 in die Höhere Mädchenschule meiner Vaterstadt ein, die ich Ostern 1924 mit der Obersekundareife verließ. Von Ostern 1924 bis Michaelis 1926 nahm ich an einem eineinhalbjährigen Kursus an der Textilfachschule in Langenbielau, in der Abteilung für weibliche Handarbeiten teil. Nachdem ich am Oberlyzeum in Schweidnitz die Obersekunda und in Reichenbach die Primen des Realgymnasiums absolviert hatte, bestand ich Ostern 1929 die Reifeprüfung.

Ich widmete mich dem Studium der Zahnheilkunde, erhielt meine vorklinische Ausbildung an der Friedrich-Wilhelms-Universität in Breslau und bestand am 26. II. 1931 das zahnärztliche Vorexamen. An der Philipps-Universität Marburg wurde mir, nachdem ich dort die klinischen Semester gehört hatte, am 29. November 1932 die zahnärztliche Approbation erteilt. — Im W. S. 1932—33 war ich an der Universität Marburg immatrikuliert und arbeitete an meiner Dr.-Dissertation.

Seit dem 1. April 1933 bin ich in eigener Praxis in Reichenbach, Eulengebirge tätig.

Meine akademischen Lehrer waren:

In Breslau: Arndt, Biltz, von Eggeling, Euler, Fuchs, Greve, Heidsieck, Hübner, Kuhlenbeck, Lange, Mathias, Meyer, Schäfer.

In Marburg: Arndt †, Baur, Boeminghaus, Eimer, Fliege, Kunzendorf, Loebell, Pfannenstiel, von Reckow, Schubert, Seidel †, Versé, Wiedhopf.